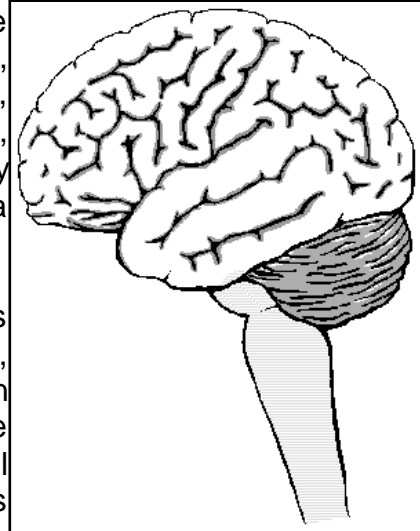
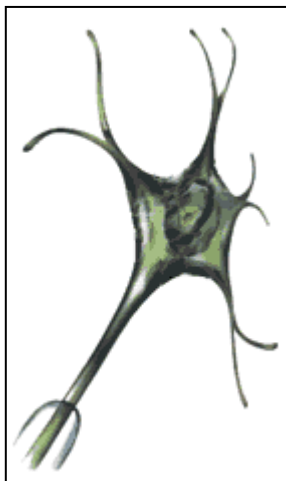

EL SISTEMA NERVIOSO.

Constituye el sistema de control más importante del organismo, es junto con el Sistema Endocrino, el rector y coordinador de todas las actividades, conscientes e inconscientes del organismo, consta del sistema cerebroespinal (encéfalo y médula espinal), los nervios y el sistema vegetativo o autónomo.



En general, el SN controla las actividades rápidas del cuerpo, como las contracciones musculares, los fenómenos viscerales que evolucionan rápidamente, e incluso las secreciones de algunas glándulas endocrinas. En cambio, el sistema endocrino, regula principalmente las funciones metabólicas del organismo.



A menudo, se compara el Sistema Nervioso con un ordenador ya que las unidades periféricas (órganos internos u órganos de los sentidos) aportan gran cantidad de información a través de los "cables" de transmisión (nervios) para que la unidad de procesamiento central (cerebro), provista de su banco de datos (memoria), la ordene, la analice, muestre y ejecute.

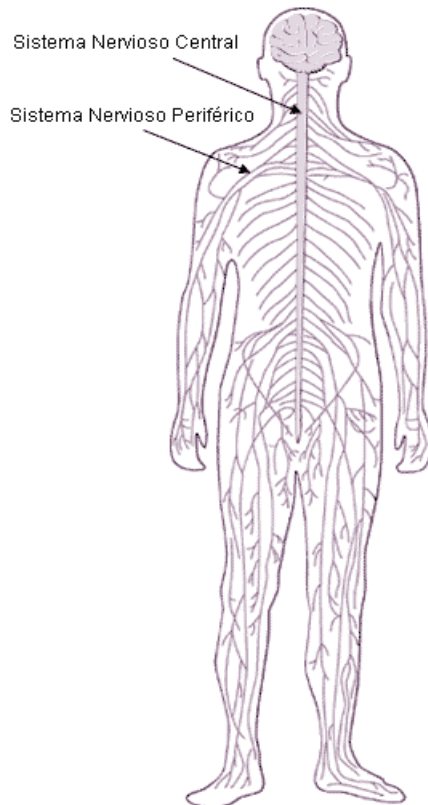
Sin embargo, la comparación termina aquí, en la mera descripción de los distintos elementos. La informática avanza a enormes pasos, pero aun está lejos el día que se disponga de un ordenador compacto, de componentes baratos y sin mantenimiento, capaz de igualar la rapidez, la sutileza y precisión del cerebro humano.

Las Neuronas: son las unidades funcionales del sistema nervioso. Son células especializadas en transmitir por ellas los impulsos nerviosos.

División del Sistema Nervioso

Desde el punto de vista anatómico se distinguen dos partes del SN:

- Sistema Nervioso Central S.N.C.
- Sistema Nervioso Periférico S.N.P.
- Sistema Nervioso Autónomo o vegetativo



El Sistema Nervioso Central

El sistema nervioso central es una estructura extraordinariamente compleja que recoge millones de estímulos por segundo que procesa y memoriza continuamente, adaptando las respuestas del cuerpo a las condiciones internas o externas.

Ejecuta tres acciones esenciales, que son:

1. la detección de estímulos
2. la transmisión de informaciones y
3. la coordinación general.

El Sistema Nervioso Central comprende el Encéfalo y la Médula Espinal

EL ENCÉFALO:

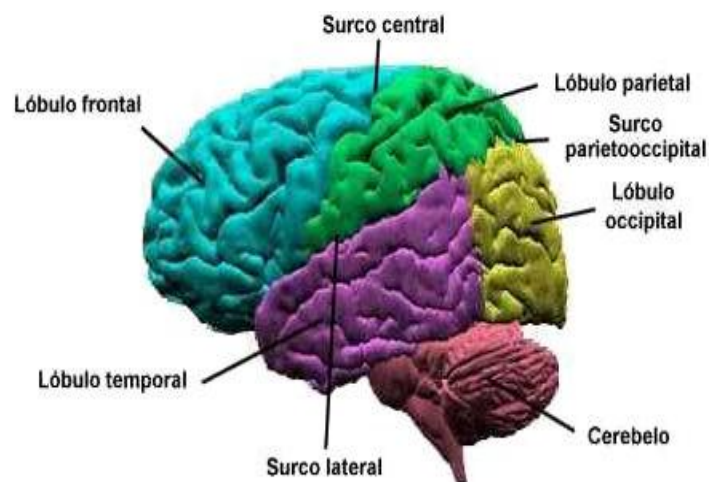
Es la masa nerviosa contenida dentro del cráneo. esta envuelta por las meninges, que son tres membranas llamadas: duramadre, piamadre y aracnoides.

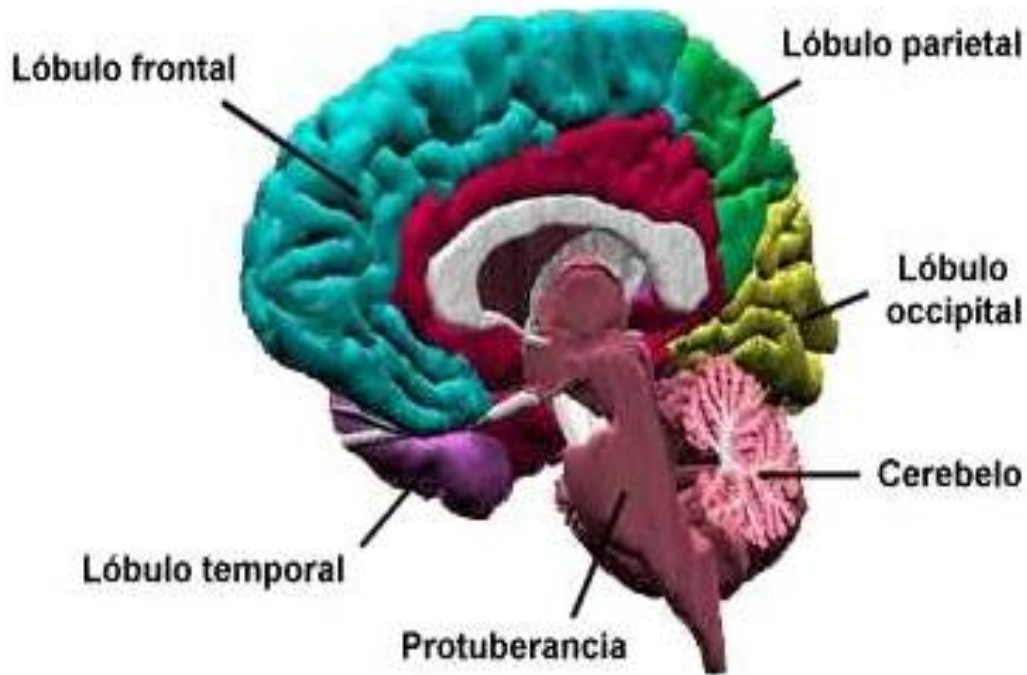
Duramadre: La más externa, es dura, fibrosa y brillante. Envuelve completamente el neuroeje desde la bóveda del cráneo hasta el conducto sacro. Se distinguen dos partes:

Duramadre craneal: está adherida

a los huesos del cráneo emitiendo prolongaciones que mantienen en su lugar a las distintas partes del encéfalo y contiene los senos venosos, donde se recoge la sangre venosa del cerebro. Los tabiques que envía hacia la cavidad craneana dividen esta en diferentes celdas.

Duramadre espinal: encierra por completo la médula espinal. Por arriba, se adhiere al agujero occipital y por abajo termina a nivel de las vértebras sacras formando un embudo, el cono dural. Está separada de las paredes del conducto vertebral por el espacio epidural, que está lleno de grasa y recorrido por arteriolas y plexos venosos.





Aracnoides: La intermedia, la aracnoides, es una membrana transparente que cubre el encéfalo laxamente y no se introduce en las circunvoluciones cerebrales. Está separada de la duramadre por un espacio virtual (o sea inexistente) llamado espacio subdural.

Piamadre: Membrana delgada, adherida al neuroeje, que contiene gran cantidad de pequeños vasos sanguíneos y linfáticos y está unida íntimamente a la superficie cerebral.

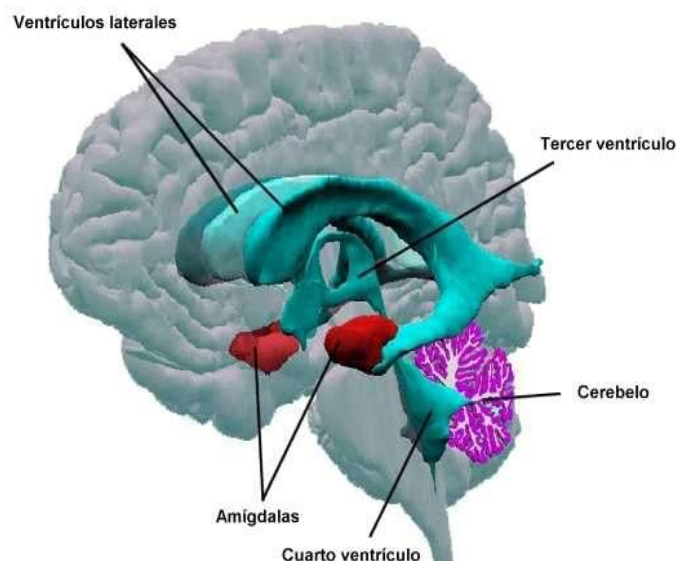
En su porción espinal forma tabiques dentados dispuestos en festón, llamados ligamentos dentados. Entre la aracnoides y la piamadre se encuentra el espacio subaracnoideo que contiene el líquido cefalorraquídeo y que aparece atravesado por un gran número de finas trabéculas.

El encéfalo consta de tres partes más voluminosas:

cerebro, cerebelo y bulbo raquídeo, y otras más pequeñas: el diencefalo, con el hipotálamo (en conexión con la hipófisis del Sistema Endocrino) y el mesencéfalo con los tubérculos cuadrigéminos.

EL CEREBRO:

El Cerebro es el órgano clave de todo este proceso. Sus diferentes estructuras rigen la sensibilidad, los movimientos, la inteligencia y el funcionamiento de los órganos. Su



capa más externa, la corteza cerebral, procesa la información recibida, la coteja con la información almacenada y la transforma en material utilizable, real y consciente.

Es la parte más importante, está formado por la sustancia gris (por fuera) y la sustancia blanca (por dentro). Su superficie no es lisa, sino que tienes unas arrugas o salientes llamadas circunvoluciones; y unos surcos denominados cisuras, las más notables son llamadas las cisuras de Silvio y de Rolando. Esta dividido incompletamente por una hendidura en dos partes, llamados hemisferios cerebrales, pero unidos por su parte inferior por un haz de fibras nerviosas de unos 10 cm llamado **cuerpo calloso**, que permite la comunicación entre ambos. En los hemisferios se distinguen zonas denominadas lóbulos, que llevan el nombre del hueso en que se encuentran en contacto (frontal, parietal...). Pesa unos 1.200gr Dentro de sus principales funciones están las de controlar y regular el funcionamiento de los demás centros nerviosos, también en el se reciben las sensaciones y se elaboran las respuestas conscientes a dichas situaciones. Es el órgano de las facultades intelectuales: atención, memoria, inteligencia ... etc.

Aunque el cerebro sólo supone un 2% del peso del cuerpo, su actividad metabólica es tan elevada que consume el 20% del oxígeno.

Los hemisferios suponen cerca del 85% del peso cerebral y su gran superficie y su complejo desarrollo justifican el nivel superior de inteligencia del hombre si se compara con el de otros animales.

Pares craneales

Hay doce pares de nervios craneales, simétricos entre sí, que salen de la base del encéfalo (*). Se distribuyen a lo largo de las diferentes estructuras de la cabeza y cuello y se numeran, de adelante hacia atrás, en el mismo orden en el que se originan. Las fibras motoras controlan movimientos musculares y las sensitivas recogen información del exterior o del interior del organismo.

PARES CRANEALES

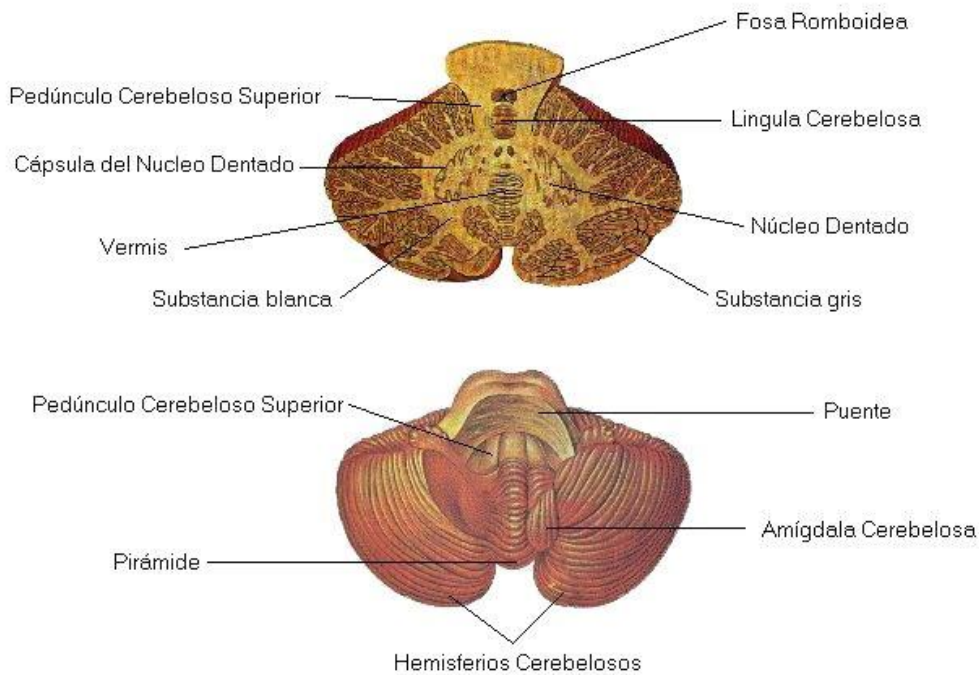
No.	NOMBRE	ORIGEN APARENTE EN EL ENCÉFALO	ORIFICIO DE SALIDA DEL CRÁNEO	FUNCIONES			
				Sensibilidad General	Sensibilidad Especial	Parasimpática	Motora
I	Olfatorio	bulbo olfatorio	Orificios de la lámina cribosa o cribiforme del hueso etmoides		Olfación		
II	Óptico	Quiasma óptico	Conducto óptico		Visión		
III	Oculomotor Común	Fosa interpeduncular cerebral	Fisura o hendidura orbitaria superior			Músculo ciliar Músculo esfínter de la pupila	Músculos rectos del ojo (excepto lateral), oblicuo inferior del ojo y el elevador del párpado superior
IV	Patético o Troclear	Inferior a la lámina cuadrigémina					Músculo oblicuo superior del ojo
V	Trigémino						
	V ₁	Oftálmico	Lateral a la protuberancia	Fisura o hendidura orbitaria superior	parte superior de la cara		
	V ₂	Maxilar		Agujero redondo mayor	parte media de la cara		
	V ₃	Mandibular		Agujero oval	parte inferior de la cara		M. de la masticación, M. Milohioideo, vientre anterior del digástrico, M. Tensor del tímpano, M. Tensor del velo del paladar
VI	Oculomotor Lateral o Abducens	Surco pontobulbar (+medial)	Fisura o hendidura orbitaria superior				Músculo recto lateral del ojo
VII	Facial	Surco pontobulbar (+medial)	Agujero estilomastoideo	conducto auditivo externo	Gusto: 2/3 de anteriores de la boca, suelo de la boca y paladar.	Glándulas lagrimales, salivares, submandibulares y sublinguales	Músculos mímicos
VIII	Vestíbulooclear	Surco pontobulbar (lateral)	No sale del cráneo		Audición y equilibrio		
IX	Glossofaríngeo	Surco retroolivario	Agujero yugular o rasgado posterior	Amígdala, faringe, oído medio	Gusto: 1/3 posterior de la lengua	Glándula parótida	Músculos estilofaríngeo, faríngeos superiores, glándula parótida.
X	Vago			Pabellón auricular, conducto auditivo externo, duramadre de la fosa craneal posterior	Gusto: epiglotis y paladar	Corazón, tráquea, bronquios, tracto GI	Paladar, músculos constrictores de la faringe, músculos intrínsecos de la laringe, 2/3 superior del esófago
XI	Accesorio o Espinal						M. esternocleidomastoideo y trapecio
XII	Hipogloso	Surco preolivario	orificio precondíleo o conducto del hipogloso				Músculos propios de la lengua

EL CEREBELO:

Esta situado detrás del cerebro y es más pequeño (120 gr.); tiene forma de una mariposa con las alas extendidas. Consta de tres partes: Dos hemisferios cerebelosos y el cuerpo vermiforme. Por fuera tiene sustancia gris y en el interior sustancia blanca, esta presenta una forma arborescente por lo que se llama el árbol de la vida. Coordina los movimientos de los músculos al caminar y realizar otras actividades motoras.

**EL
BU
LB
O
RA
QU
ÍD
EO
:**

Es
la
co
nti
nu
aci
ón
de



la médula que se hace más gruesa al entrar en el cráneo. Regula el funcionamiento del corazón y de los músculos respiratorios, además de los movimientos de la masticación, la tos, el estornudo, el vómito ... etc. Por eso una lesión en el bulbo produce la muerte instantánea por paro cardiorespiratorio irreversible.

DIENCEFALO

Es una estructura situada en la parte interna central de los hemisferios cerebrales. Se encuentra entre los hemisferios y el tronco del encéfalo, y a través de él pasan la mayoría de fibras que se dirigen hacia la corteza cerebral. El diencefalo se compone de varias partes: *tálamo, hipotálamo, subtálamo y epitálamo*

MESENCEFALO

Lugar donde se ubican tubérculos cuadrigéminos

LA MÉDULA ESPINAL:

La médula espinal es un cordón nervioso, blanco y cilíndrico encerrada dentro de la columna vertebral. Su función más importante es conducir, mediante los nervios de que está formada, la corriente nerviosa que conduce las sensaciones hasta el [cerebro](#) y los impulsos nerviosos que lleva las respuestas del cerebro a los músculos.

En el ser humano adulto, se extiende desde la base del cráneo hasta la segunda vértebra lumbar. Por debajo de esta zona se empieza a reducir hasta formar una especie de cordón llamado filum terminal, delgado y fibroso y que contiene poca materia nerviosa.

Por encima del foramen magnum, en la base del cráneo, se continúa con el bulbo raquídeo. Igual que el encéfalo, la médula está encerrada en una funda triple de membranas, las meninges: la duramadre espinal o membrana meníngea espinal (paquimeninge), la membrana aracnoides espinal y la piamadre espinal. Estas dos últimas constituyen la leptomeninge.

La médula espinal está dividida de forma parcial en dos mitades laterales por un surco medio hacia la parte dorsal y por una hendidura ventral hacia la parte anterior; de cada lado de la médula surgen 31 pares de nervios espinales, cada uno de los cuales tiene una raíz anterior y otra posterior.

Los nervios espinales se dividen en:

- nervios cervicales: existen 8 pares denominados C1 a C8
- nervios torácicos: existen 12 pares denominados T1 a T12
- nervios lumbares: existen 5 pares llamados L1 a L5
- nervios sacros: existen 5 pares, denominados S1 a S5
- nervios coccígeos: existe un par

Los últimos pares de nervios espinales forman la llamada cola de caballo al descender por el último tramo de la columna vertebral.

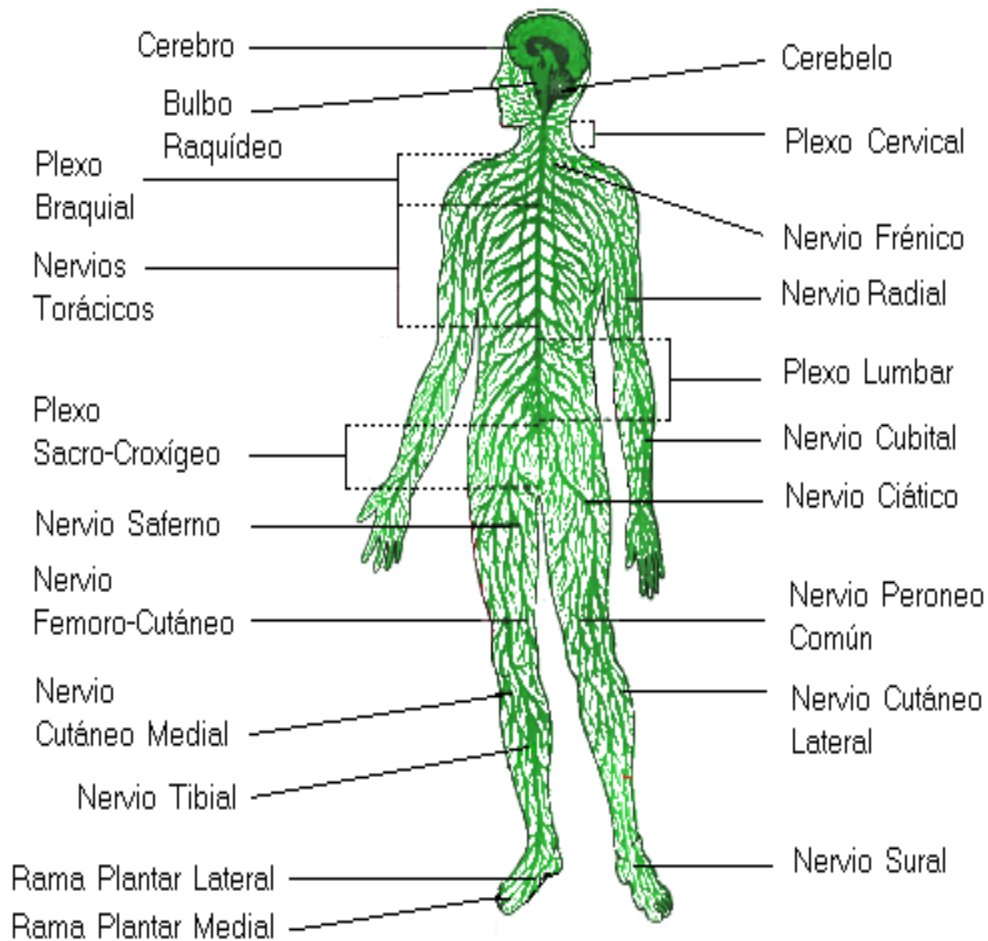
La médula espinal es de color blanco, más o menos cilíndrica y tiene una longitud de unos 45 cm. Tiene una cierta flexibilidad, pudiendo estirarse cuando se flexiona la columna vertebral. Esta constituida por sustancia gris que, a diferencia del cerebro se dispone internamente, y de sustancia blanca constituida por haces de fibras mielínicas de recorrido fundamentalmente longitudinal.

La médula espinal transmite los impulsos ascendentes hacia el cerebro y los impulsos descendentes desde el cerebro hacia el resto del cuerpo. Transmite la información que le llega desde los nervios periféricos procedentes de distintas regiones corporales, hasta los centros superiores. El propio cerebro actúa sobre la médula enviando impulsos. La médula espinal también transmite impulsos a los músculos, los vasos sanguíneos y las glándulas a través de los nervios que salen de ella, bien en respuesta a un estímulo recibido, o bien en respuesta a señales procedentes de centros superiores del sistema nervioso central.

SISTEMA NERVIOSO PERIFERICO

Los nervios

El conjunto de nervios es el SNP. Los nervios son cordones delgados de sustancia nerviosa que se ramifican por todos los órganos del cuerpo. Unos salen del encéfalo y se llaman nervios craneales. Otros salen a lo largo de la médula espinal: son los nervios raquídeos.



El sistema nervioso periférico está constituido por el conjunto de nervios y ganglios nerviosos. Se llaman nervios los haces de fibras nerviosas que se encuentran fuera del neuroeje; ganglios, unas agrupaciones de células nerviosas intercaladas a lo largo del recorrido de los nervios o en sus raíces. Aunque también es periférico, el sistema nervioso simpático (también denominado vegetativo o autónomo), se considera como una entidad nerviosa diferente que transmite sólo impulsos relacionados con las funciones viscerales que tienen lugar automáticamente, sin que influya la voluntad del sujeto.

Ganglios

Las fibras sensitivas contenidas en los nervios craneales y espinales no son sino prolongaciones de determinadas células nerviosas (células «en T»), agrupadas en pequeños cúmulos situados fuera del neuroeje: los ganglios cerebroespinales.

Los ganglios anexos a los nervios espinales son iguales entre sí, en forma, dimensiones y posición. De ellos parte la raíz posterior de cada nervio, siempre en la proximidad del agujero intervertebral que recorre el nervio para salir de la columna vertebral.

Los ganglios de los nervios craneales tienen, por el contrario, una forma, dimensiones y posición mucho más variables. Sin embargo, las funciones y la constitución histológica son muy similares para ambos tipos de ganglios

Nervios craneales y espinales

Los nervios craneales y espinales se presentan como cordones de color blanquecino y brillante. Están formados por el conjunto de muchas fibras nerviosas, casi todas revestidas de vaina miélnica.

Todos los nervios craneales y espinales resultan de la unión de fibras que salen del encéfalo o de la médula espinal. Sin embargo, mientras que, para los nervios craneales dichas fibras se unen directamente para formar el nervio, en los nervios espinales, las fibras se unen primero en dos formaciones diferentes, la raíz anterior y la raíz posterior. La unión de ambas raíces dan origen finalmente el tronco del nervio espinal. El tronco de todos los nervios espinales tiene una longitud de poco más de 1 centímetro ya que se divide en una rama anterior o ventral, más gruesa, y una rama posterior o dorsal, más delgada.

Las ramas posteriores se mantienen siempre separadas e independientes entre sí, mientras que, en las vías anteriores, además de los nervios intercostales independientes forman los plexos nerviosos

Los nervios con gran frecuencia, acompañan a los vasos sanguíneos que deben alcanzar el mismo territorio formando los paquetes vasculonerviosos, resultantes del conjunto de un nervio, una arteria y una o varias venas, adosados y mantenidos unidos por tejido conjuntivo. Al dirigirse hacia la periferia, los nervios emiten ramas en distintas direcciones. Estas ramas se llaman ramas colaterales, mientras que las ramas en las que termina el nervio para subdividirse en su terminación, se llaman ramas terminales. Un caso particular está representado por las ramas que abandonan un nervio para penetrar en otro nervio, estableciendo así anastomosis entre nervios distintos; son las llamadas ramas anastomóticas.

Las numerosas fibras nerviosas que constituyen un nervio están reunidas, por medio del tejido conjuntivo, en muchas unidades sucesivas. El conjuntivo que envuelve en superficie la totalidad del nervio se denomina **epinervio**; de él se dirigen hacia el interior del nervio innumerables prolongaciones de tejido conjuntivo y pequeños vasos sanguíneos y linfáticos, destinados a la nutrición de las fibras nerviosas. Inmersos en este conjuntivo laxo, encontramos cierto

número de haces secundarios, grupos, generalmente circulares, de fibras nerviosas, bien delimitado y separado uno de otro. La envoltura de cada fascículo secundario se llama **perinervio**. Del perinervio parten tabiques que se insinúan hacia el interior del fascículo secundario, subdividiéndolo en muchos fascículos de fibras, más pequeños y de forma variada: los fascículos primarios. Los fascículos primarios, a su vez, están envueltos por el endonervio primarios se llama endonervio.

Cuando un nervio se bifurca, cede uno o más de los haces secundarios completos incluyendo el perineuro y además el epinervio del nervio del que se origina. Lo mismo ocurre con los haces primarios e incluso con las propias fibras nerviosas que al ramificarse van acompañadas de tejido conjuntivo el perineuro y epineuro formando una vaina llamada vaina de Henle

En el nervio se observan fibras nerviosas de dimensiones muy variadas: las provistas de vaina miélica oscilan entre 20 y 1 micra de diámetro; las que están desprovistas de dicha vaina no llegan a la micra.

Clasificación de los nervios.

Los nervios se clasifican según el tipo de impulsos que transporta:

- nervio sensitivo somático: nervio que recoge impulsos sensitivos relativos a la llamada «vida de relación», es decir, no referentes a la actividad de las vísceras;
- nervio motor somático: un nervio que transporta impulsos motores a los músculos voluntarios;
- nervio sensitivo visceral: un nervio que recoge la sensibilidad de las vísceras;
- nervio motor visceral: un nervio que transporta a las vísceras impulsos motores, secretores, etc.

Además, los nervios que desarrollan una sola de las cuatro funciones relacionadas más arriba se llaman nervios puros, mientras que los que son simultáneamente sensitivos somáticos y motores somáticos (o que son también simultáneamente somáticos y viscerales) se llaman nervios mixtos.

Sin embargo, la nomenclatura de los nervios se ha establecido en función del territorio en el que se distribuyen: habrá, así, por ejemplo, nervios musculares y nervios cutáneos. Los nervios musculares penetran en los músculos estriados, llevando esencialmente fibras motoras. Cada fibra se divide, en el interior del músculo, en muchas ramitas, y cada una de ellas llega a la placa motriz de una fibra muscular. El conjunto de fibras musculares inervadas por una sola fibra nerviosa se denomina unidad motora de Sherrington

Por su parte los nervios cutáneos son los que llegan a la piel, recogiendo la sensibilidad de ésta. Cada nervio cutáneo se distribuye en una cierta zona de piel, llamada dermatoma

Sistema nervioso vegetativo o autónomo (SNA)

El sistema nervioso autónomo regula la actividad de los músculos lisos, del corazón y de algunas glándulas. Casi todos los tejidos del cuerpo están inervados por fibras nerviosas del sistema nervioso autónomo, distinguiéndose dos tipos de fibras: las viscerosensitivas (aférentes) y las visceromotoras y secretoras (eferentes). Las neuronas de las fibras sensitivas se reúnen en los ganglios espinales, mientras que las fibras eferentes forman grupos esparcidos por todo el cuerpo, en los llamados ganglios autonómicos. Estos ganglios dividen las vías nerviosas en dos secciones denominadas pre-gangliónicas y post-gangliónicas, siendo diferentes las fibras que constituyen dichas vías. Las fibras pregangliónicas son fibras mielinizadas, mientras que las fibras postgangliónicas son amielínicas.

La función del sistema nervioso autónomo es la regular la función de los órganos, según cambian las condiciones medioambientales. Para ello, dispone de dos mecanismos antagónicos, el sistema nervioso simpático y el sistema nervioso parasimpático.

El sistema nervioso simpático es estimulado por el ejercicio físico ocasionando un aumento de la presión arterial y de la frecuencia cardíaca, dilatación de las pupilas, aumento de la respiración y erizamiento de los cabellos. Al mismo tiempo, se reduce la actividad peristáltica y la secreción de las glándulas intestinales. El sistema nervioso simpático es el responsable del aumento de la actividad en general del organismo en condiciones de estrés.

Por su parte, **el sistema nervioso parasimpático**, cuando predomina, reduce la respiración y el ritmo cardíaco, estimula el sistema gastrointestinal incluyendo la defecación y la producción de orina y la regeneración del cuerpo que tiene lugar durante el sueño.

En resumen, el sistema nervioso autónomo consiste en un complejo entramado de fibras nerviosas y ganglios que llegan a todos los órganos que funcionan de forma independiente de la voluntad. En un gran número de casos, los impulsos nerviosos de este sistema no llegan al cerebro, sino que es la médula espinal la que recibe la señal aferente y envía la respuesta.

Transmisión de los impulsos en el sistema nervioso autónomo

En la transmisión de los impulsos nerviosos del sistema simpático interviene la norepinefrina como neurotransmisor, mientras que en el parasimpático es la acetilcolina, por lo que ambos sistemas también reciben el nombre de sistema adrenérgico y sistema colinérgico respectivamente.

En algunos órganos como el corazón y el pulmón, el antagonismo entre ambos sistemas es claramente apreciable. En otros órganos, la regulación consiste tan solo en el cambio de tono de uno u otro sistema, y en algunos órganos

concretos, solo está presente un sistema (por ejemplo, el útero solo está innervado por el sistema adrenérgico)

Las neuronas autonómicas se caracterizan por disponer en las ramas terminales de los axones de unas varicosidades o ensanchamientos que contienen las vesículas sinápticas, unos pequeños contenedores en donde se encuentran los neurotransmisores. En estas zonas, los axones no están recubiertos de vainas de mielina para permitir que los neurotransmisores puedan difundir fácilmente y llegar a los receptores de las células de músculo liso o glandulares. Al llegar los neurotransmisores a estos receptores se abren los canales iónicos situados en la membrana de las células, lo que permite la entrada de iones, es decir de cargas eléctricas.

La Memoria, Inteligencia Y Sueño

La inteligencia es la capacidad de adaptarse a las situaciones nuevas. De hecho, no se trata de una habilidad fija, sino mas bien una suma de facultades relacionadas, otorgados por la corteza cerebral, la capa nerviosa que recubre todo el cerebro humano.

Tanto la definición de la inteligencia como la medición han suscitado siempre recelos y criticas. Sin embargo, muchos tests de inteligencia establecen su puntuación a partir de un promedio, al que se ha dado un valor 100. así, se determina que el 70% de la población posee un cociente intelectual (CI) normal, situado entre 85 y 115. Una buena herencia y un ambiente propicio son dos circunstancias esenciales para que una persona pueda desarrollar todo su potencial intelectual.

La memoria es otra facultad maravillosa del cerebro humano, pues permite registrar datos y sensaciones, revivirlos a voluntad después de minutos o años después. La memoria es una sola, pero se distinguen tres niveles, según cuanto tiempo se recuerda una información, esta es la memoria inmediata, de solo unos segundos, la memoria a corto plazo, de unas horas a unos pocos días, y la memoria a largo plazo, en que los datos se graban a fuego y pueden recordarse toda la vida.

Inteligencia y memoria son dos facultades que un cerebro somnoliento realiza a duras penas y sin ningún lucimiento.

El sueño es imprescindible para vivir, en especial el sueño profundo, en que el cuerpo se abandona a la relajación y el cerebro se enfrasca en una frenética actividad onírica (actividad de los sueños y pesadillas).

SISTEMA URINARIO

LOS RIÑONES

ANATOMIA INTERNA, EXTERNA Y
MICROSCOPICA

LA NEFRONA

EL URETER	EL MONTE PUBIANO
LA VEJIGA URINARIA	LOS LAVIOS MAYORES
LA URETRA	LOS LAVIOS MENORES
EN EL VARON	EL CLITORIS
EN LA MUJER	EL PERINEO
ORGANOS DE LA REPRODUCCION	GLANDULAS ACCESORIAS DEL APARATO GENITAL FEMENINO
MASCULINO	GLANDULA DE SKENE
EL ESCROTO	GLANDULA DE BARTHOLINO
LOS TESTICULOS	LAS MAMAS
ESPERMATOZOIDES	SISTEMA ENDOCRINO
CONDUCTOS	HIPOFISIS
EPIDIDIMO	TIROIDES
CONDUCTO DEFERENTE	PARATIROIDES
CONDUCTO EYACULADOR	GLANDULAS SUPRARENALES
LA URETRA	EL PANCREAS
GLANDULAS ACCESORIAS	OVARIOS Y TESTICULOS
LAS VESICULAS SEMINALES	TIMO
LA PROSTATA	ORGANOS DE LOS SENTIDOS
LAS GLANDULAS DE COWPER	OLFATO
SEMEN	GUSTO
PENE	OIDO
FEMENINO	VISTA
OVARIOS	TACTO
TUBAS OVARICAS	
UTERO	
LA VAGINA	
ORGANOS EXTERNOS FEMENINOS	